Aus der Universitäts-Frauenklinik Göttingen
Direktor: Prof. Dr. H. Martius

Über einen Fall von Placenta praevia cervicalis

Inaugural-Dissertation
zur Erlangung der Doktorwürde
der medizinischen Fakultät Göttingen

*

Vorgelegt von Christa Isermeyer
Göttingen 1931

Gedruckt mit Genehmigung
der medizinischen Fakultät
der Universität Göttingen.

Dekan: Prof. Dr. Gruber
Referent: Privatdozent Dr. Wehefritz
Korreferent: Prof. Dr. Martius

Primäre und secundäre Placenta praevia cervicalis.

Bei der Placenta praevia cervicalis muß man zwischen einer primären und secundären Placenta cervicalis unterscheiden.

Fällt die Placentarhaftstelle mit der Nidationsstelle des Ovulums zusammen in die Cervix, so liegt eine primäre Cervixplacenta vor. Man spricht dagegen von einer secundären Placenta praevia cervicalis, wenn die größte Ausdehnung der Plaecnta im Corpusgebiet liegt und nur ein Teil des placentaren Gewebes über den inneren Muttermund in den Isthmus und weiter in die Cervix gelangt. Man darf also zu dem Krankheitsbild einer „echten Cervicalgravidität" im strengen Sinne nur die sehr seltenen Fälle von primärer Implantation des Eies im Cervixgebiet rechnen.

Mueller, der im Jahre 1924 die einschlägige Literatur über Placenta praevia cervicalis kritisch bearbeitet hat, kommt zu dem Ergebnis, daß bisher der Nachweis einer echten primären Cervicalgravidität nicht gelungen ist. Bei den in der Literatur niedergelegten Einzelbeobachtungen handelt es sich zum großen Teil lediglich um rein klinische Beobachtungen, die für die Erkennung des genauen Sitzes der Placenta nur bedingten Wert besitzen; bei den wenigen Beobachtungen aber, bei denen man an einen primären Sitz der Placenta im Bereiche des Halskanales denken könnte fehlen eingehende makro- und mikroskopische Beschreibungen. Wenn auch auf Grund jüngerer Beobachtungen in vereinzelten Fällen mit dem Vorkommen einer primären Ansiedlung des Schwangerschaftsproduktes im Halskanal gerechnet werden darf, so ist der einwandfreie Nachweis einer solchen dystopischen Ansiedlung noch nicht gelungen.

Im Hinblick auf diese Tatsache gewinnt eine in der Universitäts-Frauenklinik Göttingen beobachtete Placenta praevia cervicalis, die nach der klinischen wie nach der pathologisch-anatomischen Seite zur genauen Untersuchung kam, besonderes Interesse.

Eigener Fall von Placenta praevia cervicalis.

Der Klinik wurde am Abend des 8. 3. 1930 die 40 Jahre alte Frau B. L. von einem Arzt überwiesen. Es wurde ermittelt, daß die Patientin bisher niemals ernstlich krank gewesen war, die Periode hatte sich immer regelmäßig eingestellt. Sie hatte vier normale Geburten und keine Aborte gehabt. Die Nachgeburtsperioden waren immer normal verlaufen, und im Wochenbett war nie Fieber aufgetreten. Mitte Januar hatte die Patientin wieder die Regel erwartet, die Blutung war zu normaler Zeit eingetreten, hatte jedoch bisher nicht aufgehört. Wegen dieser lang anhaltenden Blutung, die in den letzten Tagen besonders stark war, wurde ein Arzt hinzugezogen.

Dieser teilte folgendes mit:

Er sei wegen der Blutung in die Wohnung der Patientin gerufen worden. Am ersten Tage habe er Secale verordnet und die Patientin für den nächsten Tag in seine Sprechstunde bestellt. Als die Patientin dort erschien und er die Untersuchung vornehmen wollte, habe sich beim Einführen des Speculums sofort eine starke Blutung aus dem Genitale eingestellt. Er vermied eine weitere Untersuchung und veranlaßte die sofortige Ueberführung der Patientin in die Universitäts-Frauenklinik.

Hier wurde folgender Befund erhoben:

Es handelte sich um eine mittelgroße Frau in gutem Ernährungszustand, die einen stark ausgebluteten Eindruck machte. Die Untersuchung der inneren Organe hatte keinen krankhaften Befund ergeben. Der gynäcologische Befund ließ jedoch keinen Zweifel an dem Vorliegen einer Schwangerschaftsblutung. Es wurde deshalb sofortige Ausräumung beschlossen. In der über den Fall geführten Krankengeschichte findet sich folgendes Untersuchungsresultat:

Scheide weit, Cervicalkanal für zwei Finger durchgängig, Uterus beweglich, anteflektiert, entsprechend der Größe einer Gravidität mens III—IV. Adnexe und Parametrien frei. Kein Anhalt für eine artifizielle Läsion. Profuse Blutung aus dem Uterus.

Wegen der abundanten Blutung mußte sofort eingegriffen werden. Der Cervicalkanal wurde mit Hegarstiften erweitert, und bei der digitalen Untersuchung stieß man auf einen Feten, der, wie sich nachher ergab, männlichen Geschlechts war und eine Länge von 13 cm hatte. Der Uterus wurde ausgeräumt, dabei mußte die Placenta digital gelöst werden. Bei der Nachtastung fand sich etwa 5 cm oberhalb des äußeren Muttermundes eine muldenförmige Vertiefung an der Uterushinterwand. Mit großer stumpfer Curette wurde nachcurettiert. Da sich der Uterus nur schlecht kontrahierte, erhielt die Patientin 1 ccm Hypophysin und $1/2$ ccm Gynergen intravenös.

Wegen des starken Blutverlustes erfolgte eine Infusion von Calorose, dazu Cardiazol und Coffein intravenös. Eine halbe Stunde nach der Ausräumung trat erneut eine Blutung auf, die nach Orasthin zunächst sistierte. Jetzt fanden sich Zeichen mittelgradiger Kreislaufschwäche.

8 Uhr abends: Puls klein, frequent, Campher, Gynergen.

9 Uhr abends wurde die Tamponade, die völlig durchblutet war, entfernt; wieder starker Blutverlust. Spülung des Uterus mit 50%igem Alkohol von 50^0, wodurch die Blutung zum Stehen kam. Der Uterus schien mäßig gut kontrahiert. Es erfolgte subcutane Infusion von 600 ccm Calorose mit Coffein.

11,30 Uhr abends blutete es wieder. Eine deshalb ausgeführte nochmalige Nachtastung ergab Unebenheiten der Uterusinnenwand;

es wurde daher noch einmal vorsichtig curettiert. Es fanden sich aber nur kleine Deziduafetzen. Bei der im Anschluß daran vorgenommenen Austastung fühlte man deutlich wieder die Tasche unterhalb des inneren Muttermundes an der Uterus-Hinterwand von der Tiefe eines Fingergliedes. Tamponade. Nochmaliger Versuch einer intravenösen Infusion. Zunehmende schwere Kreislaufschwäche, sodaß der Puls kaum noch fühlbar war.

Langsamer Eintritt der Bewußtlosigkeit, 12,05 h nachts Exitus letalis.

Anamnese, Befund und Verlauf des Krankheitsfalles ließen die Annahme einer Placenta praevia cervicalis zu. Die Diagnose konnte erst gesichert werden durch den pathologisch-anatomischen Befund.

Mit Rücksicht auf den sehr schlechten Allgemeinzustand der Patientin hatte man von der Totalexstirpation des Uterus absehen müssen, durch die bei frühzeitig gesicherter Diagnose „Placenta praevia cervicalis" die Patientin hätte gerettet werden können. Die Sektion ergab folgenden Befund:

Zustand nach Ausräumung eines Abortes mens IV. Massive Uterustamponade. Placenta praevia cervicalis mit starker Verdünnung des Myometriums. Hochgradige Anaemie der Organe, Verblutungstod.

162 cm lange, gutgebaute weibliche Leiche, Haut wachsbleich, wenig Senkungstotenflecke. Oberschenkel und Arme zeigen Injektionseffekte. Genitalien rasiert. Aus der Vulva hängt ein Gazetampon. Aus der Brust entleert sich auf Druck beiderseits Colostrum. Auf dem Bauch Striae; Linea alba nicht pigmentiert.

Sektion vom Bauch aus: Zwerchfellstand beiderseits 4. Rippe. Milz klein, schlaff, Kapsel von kleinsten Blutpünktchen durchsetzt. Schnittfläche graurot. Darmschlingungen mäßig gebläht, Peritoneum glatt und spiegelnd. Uterus in Nabelhöhe, nach Entfernung des in seinem oberen Teil blutdurchtränkten Tampons sinkt er 3 querfingerbreit ins Becken herunter. Uterusperitoneum glatt und spiegelnd. die Cervix, die sich vor der Entfernung des Tampons steinhart anfühlte, wird nach Entfernung des Tampons weich und schlaff. Der obere Teil der Vagina ist livide verfärbt, Portio breit und weich, Muttermund für zwei Querfinger durchgängig. Auf der Hinterfläche der Cervix findet sich innen eine rauhe, unregelmäßige Stelle, der eine dreimarkstückgroße, blauunterlaufene Stelle des spiegelnden Peritoneums entspricht. Diese Stelle ist außerordentlich stark verdünnt. Die Corpusschleimhaut ist samtartig, etwas faltig, ohne größere Unregelmäßigkeiten. In der Cervix noch vereinzelte Cruorgerinsel.

Intima der Aorta und großen Schlagadern glatt und zart. Dünndarm leer, Faltenrelief gut ausgeprägt. Der Dickdarm enthält dünnen, breiigen Kot.

Histologische Untersuchung:

Niere: sehr blutarm, Glomeruli sehr kernreich, keine Verfettungen.

Leber: stark dissoziert, keine Verfettungen.

Milz: blutarm, o. B.

Herzmuskulatur: o. B.

Anatomisch-pathologischer Befund des Uterus:

Der vorn aufgeschnittene Uterus wurde in den Lösungen Jores I und Jores II fixiert.

Länge des Uterus am gehärteten Präparat vom Fundus uteri bis zum Orificium externum 14,5 cm, die Entfernung der beiden Tubenansätze beträgt 9,5 cm, die Breite der aufgeschnittenen und auseinandergeklappten Cervix 11,5 cm. Die Innenfläche des Corpus ist dunkelbraunrot verfärbt, sehr rauh und uneben. $1\frac{1}{2}$ cm oberhalb des Orificium externum beginnt eine taschenförmige, tiefe Mulde, in der das Gewebe stark zerfetzt ist. Sie ist unregelmäßig begrenzt und von annähernd ovaler Form. Ihre Längenausdehnung beträgt 5,4 cm, die größte Breitenausdehnung 8,2 cm. Etwa in der Mitte der Tasche liegt eine kleine Mulde, 0,6—0,8 cm groß, mit papierdünner Wand, die Licht durchscheinen läßt. Diese deutlich sichtbare, unregelmäßig begrenzte Vertiefung liegt 4,6 cm über dem äußeren Muttermund.

Die Corpusmuskulatur ist gut entwickelt, im Fundus hat sie eine Stärke von 1,8 cm. Nach der Cervix zu nimmt sie rasch ab auf 0,8 cm am oberen Wall der Tasche. Innerhalb der Placentarhaftstelle verdünnt sich die Muskulatur auf 0,6 cm, weiter nach unten zu auf 0,4 cm und in der Nähe der fast in der Mitte liegenden Vertiefung auf 0,2 cm. Die Wand dieser zweiten kleinen Mulde ist nur papierdünn. Durch die Mitte der Placentarhaftstelle wird ein etwa $11\frac{1}{2}$ cm langer, vom äußeren Muttermund beginnender Schnitt gelegt. Auf der Schnittfläche ist die Muskulatur an der Portio 1,5 cm stark, nimmt dann sehr rasch ab bis zur Mitte auf 0,4—0,2 cm und langsam wieder zu auf 0,6—0,9 cm an der oberen Begrenzung der Mulde.

Ein makroskopisch sichtbarer Wall liegt 8,4 cm vom äußeren Muttermund entfernt, dort erkennt man seitlich die Einmündungsstelle der Arteria uterina. Dieser cirkulär verlaufene Wall ist als Orificium internum, als obere Begrenzung des Isthmus, anzusehen.

Die Cervix ist im Verhältnis zum Corpus uteri über die Maßen weit gedehnt.

Nachdem der Uterus durch einen Sagittalschnitt vorn aufgeklappt war, wurde durch die Hinterwand der Cervix, des Isthmus und eines kleinen Corpusabschnittes ein $11\frac{1}{2}$ cm langes, 3 mm breites

Stück excidiert, das dann in 4 Teilschnitte zerlegt wurde, wie die beigefügte Zeichnung angibt.

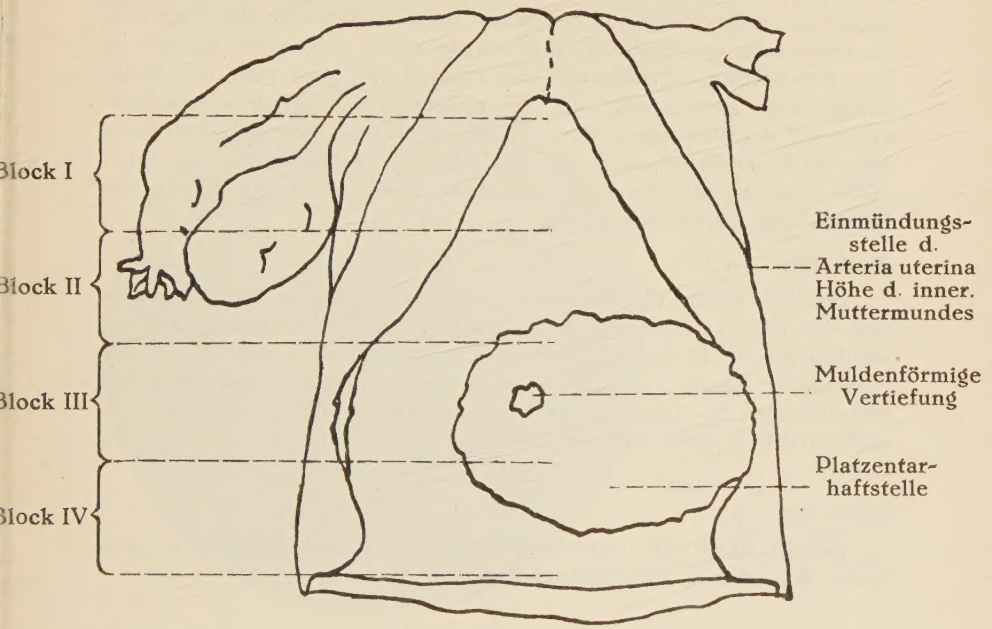

Abbildung 1 Schematische Übersicht $^1/_2$ der natürl. Größe

Die Blöcke I, II und III waren je 3 cm, Block IV 2,5 cm lang. Schon makroskopisch sieht man auf den Schnitten durch die zerklüftete Placentarhaftstelle weite, klaffende Gefäßlumina.

Die histologische Untersuchung ergibt:

Block I:

Gut entwickelte Corpusmuskulatur, z. T. aufgelockert. Die Schleimhaut ist nur an wenigen Stellen in Resten erhalten, z. T. nekrotisch, im übrigen fehlt sie. Die Oberfläche ist rauh und uneben; man sieht eine reiche Gefäßentwicklung, die in den nach dem Orificium internum zu liegenden Partien immer mehr zunimmt. Keine deziduale Reaktion nachweisbar, reichliche Corpusdrüsen.

Block II:

Makroskopisch erkennt man auf dem Schnitt eine Vorwölbung, die dem durch den inneren Muttermund gebildeten Wall entspricht. Mikroskopisch sieht man an dieser Stelle eine Verdickung der Muskulatur. Die Oberfläche des Schnittes ist stark zerfetzt, die Muskulatur stärker aufgelockert. Die Blutgefäßentwicklung nimmt immer

mehr zu, die Gefäße sind stark mit Erythrocyten gefüllt. An dem Wall beginnt allmählich die deziduale Veränderung der Bindegewebszellen, die sich nach unten zu immer mehr verstärkt. Man sieht die typischen großen, kugligen Zellen mit ihren bläschenförmigen Kernen. Einzelne sehr große Zellen mit unregelmäßig geformten Kernen in den oberflächlichen Schichten der Muskulatur muß man als fetale Riesenzellen ansprechen. Die obere Begrenzung der Placentarhaftstelle ist deutlich erkennbar. In diesem Gebiet ist die Oberfläche sehr stark zerklüftet, man sieht auffallend viel Blutgefäße, die deziduale Reaktion und die Zahl der fetalen Zellen nehmen sehr zu. Die Drüsen sind uncharakteristisch.

Block III:

Schnitte durch die Placentarhaftstelle: Zunahme der chorialen und der dezidual umgewandelten Zellen. Stärkste Gefäßentwicklung mit Blutaustritt in das gesamte Gewebe. Weitgehende Reduktion der Muskulatur, die z. T. hyalin degeneriert und stark aufgelockert ist. Drüsenlumina in Gestalt der hirschgeweihähnlich verzweigten charakteristischen Cervixdrüsen sind vorhanden. Zotten sind nicht zu finden.

Block IV:

Schnitt durch die unteren Partien der Placentarhaftstelle und durch die hintere Muttermundslippe:

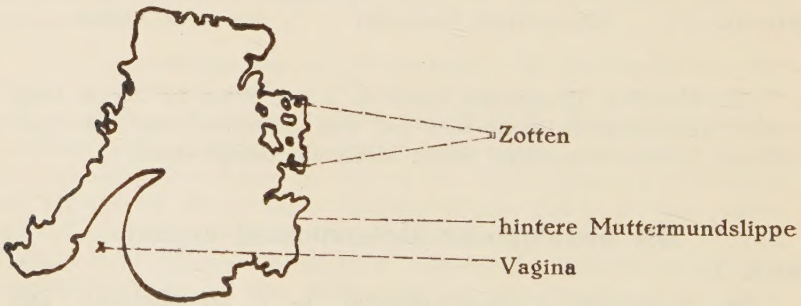

Abbildung 2 2 fache Vergrößerung

Das Gewebe ist noch stärker zerfetzt. Die Muskulatur in den oberen Partien findet sich nur noch in einzelnen Zügen, nach unten hin nimmt sie wieder zu. Starke deziduale Reaktion bis an den unteren Teil der Muttermundslippe; typische Cervixdrüsen. Die Cervixschleimhaut ist nur in sehr wenigen z. T. nekrotischen Resten vorhanden, der untere Rand der Muttermundslippe und der erkennbare Abschnitt der Vagina sind mit Plattenepithel bekleidet.

Etwa 5 mm oberhalb des unteren Poles der Muttermundslippe findet man eine Zotte und 4 mm über dieser eine zweite.

Man erkennt sehr deutlich als äußere Begrenzung der Zotten die syncytiale Zellschicht mit den großen Kernen und dem Protoplasmasaum und das bindegewebige Stroma innerhalb der Zotte. In der oberen Zotte hat eine Blutung stattgefunden.

Obere Zotte:

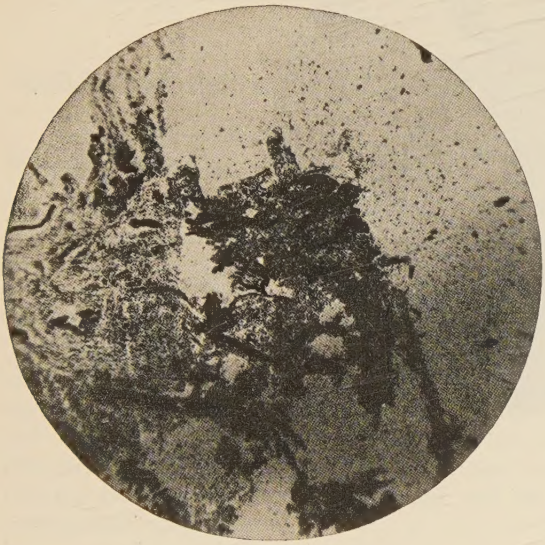

Abbildung 3
Vergrößerung:
Zeiss Jena:
Okular 10×;
Objektiv 8

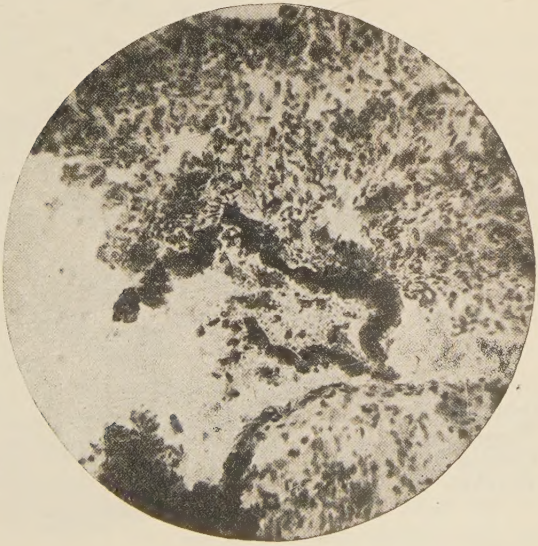

Abbildung 4
Vergrößerung:
Okular 10×;
Objektiv 40

Untere Zotte:

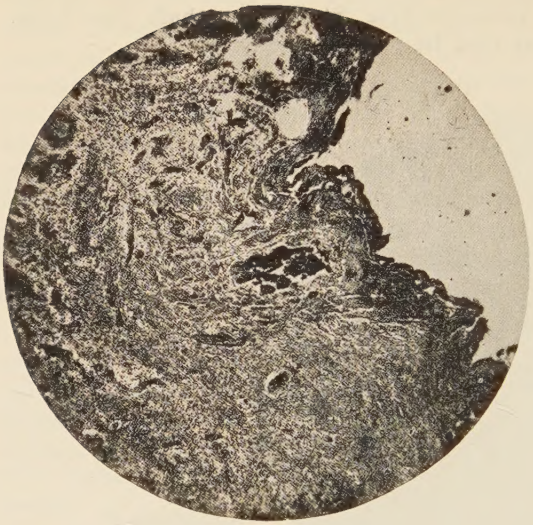

Abbildung 5
Vergrößerung:
Zeiss Jena:
Okular 10×;
Objektiv 8

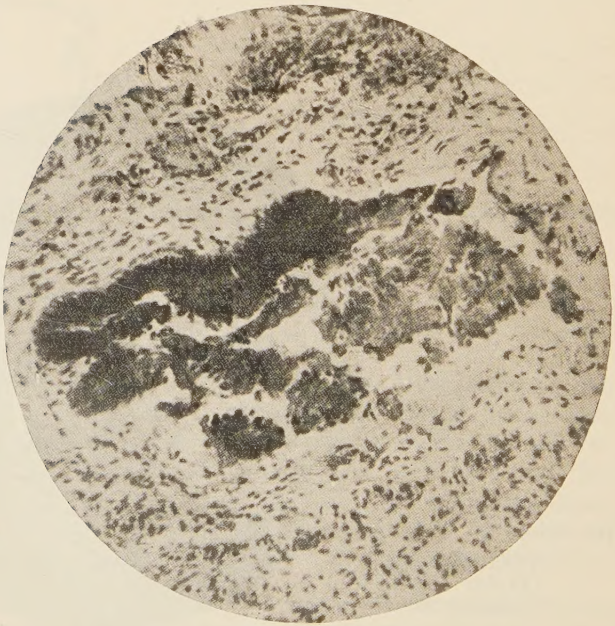

Abbildung 6
Vergrößerung:
Okular 10×
Objektiv 40

Durch den dargelegten histologischen Untersuchungsbefund ist der Beweis erbracht, daß es sich in dem vorliegenden Fall um eine Placenta praevia cervicalis primaria handelt, die zu einem äußerst geringen Teil auf den Isthmus übergreift. Wegen des Fehlens der Schleimhaut war eine genaue Abgrenzung des Isthmus gegen die Cervix leider nicht möglich.

Schilderung der in der Literatur niedergelegten Fälle.

Zur genauen Lokalisation der Placenta cervicalis ist eine anatomische Festlegung des Cervixgebietes unbedingt erforderlich.

Eine einheitliche Auffassung über die Cervixbegrenzungen bestand lange Zeit nicht; auch die Ansichten über die funktionelle Bedeutung des Isthmus uteri während der Schwangerschaft gingen bekanntlich weit auseinander. Auf Grund der Arbeiten Aschoffs und seiner Schüler nimmt wohl heute die Mehrzahl aller Gynäcologen eine Dreiteilung des Uterus in Corpus, Isthmus und Cervix an und versteht unter Isthmus das Gebiet zwischen dem Os internum anatomicum und dem Os internum histologicum, dem Uebergangsgebiet des Cervixepithels in das auch den Isthmus auskleidende Corpusepithel. Die eigentliche Cervix reicht also vom Os internum histologicum bis zum äußeren Muttermund und ist mit typischer Cervixschleimhaut ausgestattet.

Nach Stieve wird die Grenze zwischen Cavum uteri und Isthmus als Orificium isthmi internum und das os histologicum Aschoffs als Orificium isthmi externum oder Orificium canalis cervicis internum bezeichnet.

Unter normalen Verhältnissen dient der Isthmus zur Haftung der Eihäute und erfährt während der Gravidität eine fortschreitende Dehnung etwa vom dritten Schwangerschaftsmonat an, sodaß er am Ende ein Viertel bis ein Fünftel der gesamten Eihöhle ausmacht. An der Wehentätigkeit bei der Geburt ist der Isthmus nicht aktiv beteiligt. Die Cervix dient normal weder dem Ei noch den Eihäuten als Haftfläche und wird auch nicht zur Bildung der Eikammer herangezogen.

Eine Implantation des Eies im Cervixgebiet, eine primäre Placenta praevia cervicalis, gehört zu den seltenen, aber schwierigen Komplikationen in der Geburtshilfe.

Das über Placenta praevia cervicalis bestehende Schrifttum läßt sich zwanglos in zwei große Gruppen einteilen. Die Lehre von dem Vorliegen des Mutterkuchens über dem inneren Muttermund konnte sich erst allmählich durchsetzen (Guillemeau, Portal, Bohn, Schacher und viele Andere, von denen in erster Linie Roederer genannt werden soll). Im Rahmen dieser Arbeit soll im

einzelnen auf die ältere Literatur über Placenta praevia cervicalis nicht eingegangen werden, umsomehr, als diese einer eingehenden Kritik aus den verschiedensten Gründen nicht mehr Stand zu halten vermag. Von der ersten Beschreibung einer Placenta praevia cervicalis, die von Sir Everard Home aus dem Jahre 1817 stammt, führt eine Reihe von Einzelbeobachtungen von Mme Lachapelle (1825), R. Barnes (1847), J. Ludwig Thudichum (1855), Hohl (1855), Knut Samuel Sirelius (1861), Matthews Duncan (1847), Trotta (1895 und 1898), Ludwig Müller (1877), W. Schülein (1878) und verschiedener anderer Autoren bis zum Jahre 1897, in dem v. Weiss die erste einwandfreie Beobachtung und Beschreibung einer secundären Placenta praevia cervicalis accreta veröffentlichte. Besonders in Deutschland wandte man jetzt regeres Interesse dieser zwar seltenen, aber umheimlichen und gefährlichen Komplikation unter der Geburt zu und etwa 50 Einzelbeobachtungen sind bisher in der Fachliteratur zu finden, von denen jedoch ein großer Teil nicht mit Sicherheit als typische Fälle von Placenta praevia cervicalis angesprochen werden kann; denn in den meisten Fällen handelt es sich um secundäre Cervixplacenten, also um solche, bei denen die größte Ausdehnung der Placenta dem Corpus angehört und nur ein kleiner Teil wie ein Zipfel oder ein kleiner Lappen über den inneren Muttermund in den Isthmus und weiter in die Cervix gelangt. Dies geschieht entweder durch eine besonders große Flächenausdehnung der Placenta: (Ponfick: Fall 4 und 5), von Jaschke (26), Schweitzer (29), Zangemeister (38), Voges (42) und Siegert (49) oder durch eine tiefe Insertion des Eies dicht über dem inneren Muttermund: Weiß (2), Kermauner (8), Rubin (18), Nürnberger (19), von Jaschke (22 und 23), Schmidt (28), Krause (35), Zangemeister (37), Heidler (46) und Durlacher (50). Von Ahlfeld und Aschoff ist ein Fall einer Cervixwandplacenta: „Placenta cervicalis dissecans" beschrieben. Durch Ausbildung einer Reflexaplacenta gelangt die Placenta, die dem Corpus angehört, über den inneren Muttermund zur anderen Seite; der tiefste Abschnitt wuchert durch die Corpusschleimhaut in die Muskulatur und breitet sich in den Muskelspalten der Cervix weiter aus. Die Cervixmuskulatur erscheint in zwei Lamellen gespalten, zwischen denen der cervicale Anteil der Placenta liegt. Die tiefste Stelle ist 1,5 cm vom äußeren Muttermund entfernt.

Bei den wenigen Fällen, die man als primäre Cervixplacenten ansprechen könnte, fehlen eingehende makro- und mikroskopische Untersuchungen. Dazu gehören die Fälle von Tarnier (1), Pankow (12) von Jaschke (15), Devraigne (17), Vogt (24), Hark (25), Zangemeister (37), Klonk (41), Wolters (43), Magid (45), Schneider (47) und Gänßbauer (48).

Zangemeister erkennt den Isthmus als funktionell selbständigen und anders gebauten Abschnitt des Gebärmutterhalses

nicht an; er unterscheidet daher nicht zwischen einer Placenta praevia cervicalis und einer Placenta praevia isthmica. Dasselbe ist der Fall bei Klonk.

Magid beschreibt eine Placenta praevia isthmico-cervicalis. Wahrscheinlich liegt hier eine primäre Isthmusplacenta mit secundärem Uebergreifen auf Cervix und Corpus vor.

Tarnier spricht in seinem Fall von einer echten Cervicalschwangerschaft. Es handelte sich um eine 39-jährige I.— para am Ende der Schwangerschaft. Das Kind, das sich in Querlage befand, war tot. Die Untersuchung ergab einen großen Tumor von schlaffer Konsistenz, aber ohne Fluktuation, der einen großen Teil der Vagina verlegte. Das Collum uteri war nach vorn gegen den oberen Schambeinast und nach links verdrängt, weich und delatierbar. Ein zweiter, etwa faustgroßer Tumor schien mittels eines Stieles am Uterus zu inserieren. Durch abdominellen Kaiserschnitt wurde das abgestorbene Kind entwickelt und die Placenta entfernt, die an der Hinterwand des Hohlraums inserierte, in dem sich das Kind befunden hatte. — Die Patientin starb 12 Stunden nach der Operation. Bei der Autopsie fand man einen Uterustumor von über Manneskopf größe. Nach vorn und links von diesem Tumor fand sich eine große Höhle, aus der das Kind und die Placenta beim Kaiserschnitt entfernt wurden. An der linken, oberen Seite befand sich eine Oeffnung, die für einen Finger durchgängig war und durch die man in einen zweiten Hohlraum gelangte. Tuben und Ligamenta rotunda setzten an dem ursprünglich als subseröses Myom angesprochenen Tumor an. Es handelte sich um das Corpus uteri. In seiner histologischen Untersuchung wird von Tarnier nur nachgewiesen, daß das Epithel der großen Kavität den Charakter des Cervixepithels, das der kleinen im Gegensatz hierzu den des Corpusepithels aufwies. Eine genaue Grenzbestimmung der Placentarhaftstelle wird leider nicht angegeben. Dadurch ist nicht mit Sicherheit erwiesen, ob es sich um eine einwandfreie Placenta praevia cervicalis primaria gehandelt hat.

Auch in den von Vogt (24), Hark (25) und Gänßbauer (48) angegebenen Fällen fehlt die Bestimmung der Placentargrenzen. Ebenso liegen die Verhältnisse in den Publikationen von v. Jaschke (15) und Pankow (12). Letzterer beschreibt den pathologisch-anatomischen Befund des durch supravaginale Amputation gewonnenen Präparates etwa folgendermaßen: „Unterhalb des Kontraktionsringes liegt die schon makroskopisch unverkennbare Implantationsstelle der Nachgeburt. Hier können wir überall im klinischen Bild konstatieren, wie die fetalen Riesenzellen in außerordentlicher Massenhaftigkeit besonders die oberflächlichen Wandschichten durchsetzt haben, weniger zahlreich auch in die äußeren Muskelschichten und stellenweise auch bis zur Serosa vorgedrungen sind. Ein Einwuchern der Zotten in die Muskulatur ist hier nicht nachzuweisen.

Sehr gut sieht man dagegen, wie an einer Stelle die fetalen Zellen die Wandung einer größeren Vene vollständig zerstört haben. Ueber diesen Partien fehlt die Schleimhaut vollkommen, und man kann, wenn auch undeutlich, die Reste des Nitabuchschen Streifens erkennen." Er ist also nicht im Zweifel, daß diese Stelle tatsächlich der Implantationsstelle der Placenta entspricht.

Bei der digitalen Untersuchung hatte er jedoch nach seiner Angabe den Eindruck gehabt, daß die Placenta bis an das Orificium externum heranreichte. Es konnte also durch die histologische Untersuchung der digitale und anatomische Untersuchungsbefund nicht vollkommen bestätigt werden.

Allein auf Grund digitaler Untersuchung haben Wolters, Schneider und Durlacher die Diagnose „Placenta praevia cervicalis" gestellt. Ein vollkommener Beweis ist jedoch nur durch die nach jeder Richtung hin durchgeführte pathologisch-anatomische Untersuchung am exstirpierten Uterus oder am Obduktionspräparat zu erbringen.

Da in aetiologischer und klinischer Hinsicht die Fälle von primärer und secundärer Cervixplacenta nur wenig voneinander abweichen, und da beide eine sehr große Bedeutung für die Geburtshilfe haben, verdienen auch die Fälle von secundärer Cervixplacenta bei den folgenden Ausführungen herangezogen zu werden.

Ueber die Aetiologie der Placenta praevia cervicalis.

Die cervicale Eiimplantation ist analog der tubaren pathologisch. Sie kann zu Stande kommen durch Faktoren, die durch das Ovulum selbst bedingt sind und durch solche, die von der Beschaffenheit des Uterus, speziell seiner Schleimhaut abhängen. Der Ort der Eiimplantation ist eine Funktion der Nidationsreife und des Tempos der Eiwanderung.

Zwischen der Befruchtung, die meist in der Pars ampullaris der Tube stattfindet, und der Insertion vergehen mehrere Tage, bis das Ei die Implantationsreife erlangt hat, die es befähigt, in den Mutterboden einzudringen. Hat das Ei während seiner Wanderung dieses Reifestadium nicht erreicht, so sinkt es tiefer in die distalen Uterusabschnitte, und es besteht die Möglichkeit, daß es sich dort noch implantieren kann, wenn das Ei nicht überhaupt aus dem Uterus ausgestoßen wird und zugrunde geht.

Auch das Tempo der Eiwanderung ist von großer Bedeutung. Für gewöhnlich sind Befruchtungsort und Zeitgrad der Eiwanderung so aufeinander eingestellt, daß zur Zeit derEinnistungsfähigkeit das Ei sich gerade im Corpus uteri befindet. Die Schnelligkeit der Eiwanderung aber hängt ab von der Beschaffenheit des Weges, den das Ei zurücklegen muß.

Tritt eine Störung ein, so ist diese die Veranlassung zu einer pathologischen Nidation. Ist die Fortbewegung des Eies verzögert, so kommt es zu einer pathologisch-proximalen Insertion, ebenso wie bei frühzeitiger Implantationsreife. Ist die Fortbewegung des Eis beschleunigt, so entsteht eine pathologisch-distale Nidation, ebenso wie bei verspäteter Implantationsreife. Die Fortbewegung des Eies ist abhängig von der Flimmerung des Schleimhautepithels, von der Sekretströmung, der Ausbildung des Faltenreliefs der Schleimhaut und von den Tuben- und Uteruskontraktionen.

Hier liegt der Uebergang zu den Störungen, die durch die Beschaffenheit des Uterus selbst ausgelöst werden.

Eine auffällige Erscheinung bei den Patientinnen mit Cervixplacenten ist das meist höhere Alter der Frauen und die Zahl der vorausgegangenen Geburten und Aborten. Placenta praevia cervicalis wurde beobachtet im Alter von

20—25 Jahren 2 mal,
26—30 Jahren 5 mal,
31—35 Jahren 10 mal,
36—40 Jahren 21 mal
40—45 Jahren 3 mal.

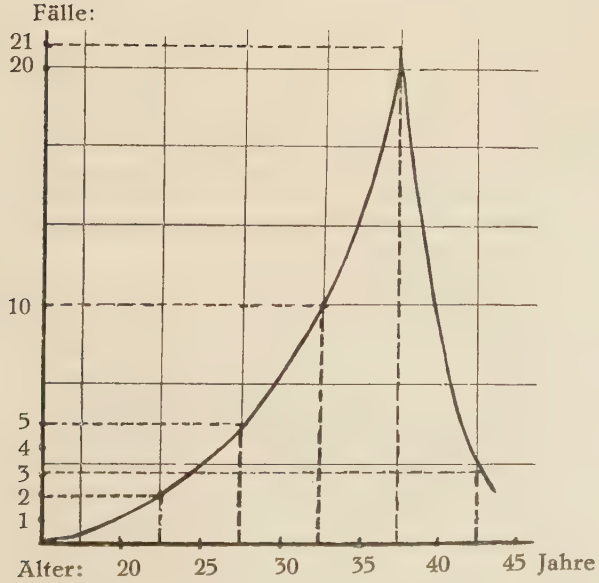

Abbildung 7

Alter und Placenta praevia cervicalis:

Die Zahl der Geburten und Placenta praevia cervicalis-Fälle:

I. para 7 Fälle,
II. para 3 Fälle,
III. und IV. para 9 Fälle,
V. und VI. para 8 Fälle,
VII. — IX. para 10 Fälle,
X. — XVI. para 6 Fälle.

Das durchschnittlich höhere Alter der Patientinnen mit Cervixplacenten ist in Bezug auf den Uterus im Sinn einer Atrophie der Schleimhaut zu deuten. So ist auch die Möglichkeit der Implantation distal vom Orificium internum bei älteren Primiparen zu erklären. In den beschriebenen Fällen waren die I.— paren: 39, 30, 39, 29, 39 und 27 Jahre alt.

Bei Mehrgebärenden ist die Entstehung einer Implantation im Isthmus oder in der Cervix abgesehen von der Annahme einer Schleimhautatrophie infolge zahlreicher Geburten („Erschöpfungszustand" der Mucosa) rein mechanisch zu denken durch das Klaffen des inneren Muttermundes und die abnorme Weite des Isthmuskanals. Sehr ähnlich liegen die Verhältnisse bei rasch aufeinander folgenden Geburten. Bei schnell eintretender Gravidität kurz nach einer Geburt hat sich das Os internum noch nicht wieder genügend geschlossen, und es kommt zu einem passiven Hineinsinken des Eies in das Collumgebiet.

In zwei Fällen wurde eine Cerviximplantation beobachtet nach vorausgegangener Dilatation der Cervix wegen Sterilität. Der Dilatation folgte bald eine Gravidität. Es sind dies die Fälle von Zangemeister (37), der bei einer 39 Jahre alten I.— para im Abrasionsmaterial dünne, atrophische, sonst normale Schleimhaut fand. Außerdem der Fall von Klonk (40), wo bei einer 39-jährigen I.— para die Abrasio ebenfalls eine dünne, atrophische, sonst normale Uterusschleimhaut ergab.

In der Anamnese findet man zumeist Angaben über zahlreiche Schwangerschaften und Aborte. So liest man bei dem von Schmidt geschilderten Fall (39), daß zahlreiche meist wohl kriminelle Aborte vorausgegangen seien. Voges (42) berichtet von zwei Aborten (im zweiten und dritten Monat), außerdem von einem Partus und einer im Anschluß daran wegen dauernder Blutung vorgenommener Abrasio. Dies alles habe sich auf einen Zeitraum von zwei Jahren verteilt. Vielfach werden in den beigegebenen Vorgeschichten Angaben über schon frühere Placentae praeviae gemacht: Schmidt (28), Krause (35). Von adhaerenter Placenta mit manueller Placentarlösung spricht Schweitzer (29) in seiner Veröffentlichung. Man erfährt von 14 rechtzeitigen Geburten in rascher Folge. Bei den letzten 6 Geburten war außerdem jedesmal eine manuelle Pla-

centarlösung notwendig gewesen. Krause (35) erwähnt, daß seine Patientin eine 43-jährige XI.-para gewesen sei. Die Geburten seien spontan erfolgt, mehrmals jedoch manuelle Placentarlösung erforderlich gewesen. Bei der letzten Geburt habe es sich sogar um eine Placenta praevia mit manueller Placentarlösung gehandelt. Zangemeister (38) spricht in dem hierher gehörenden Fall von sieben rasch aufeinanderfolgenden Spontangeburten; die dritte und siebente Geburt sei durch adhaerente Placenten kompliziert gewesen, einmal sei Credé mit Erfolg angewendet, einmal manuelle Lösung der Placenta erforderlich gewesen.

In den von Weiß (2) und Heidler (46) beigefügten Anamnesen wird Wochenbettfieber angegeben. Es liegt nahe, in diesen beiden Fällen eine funktionelle Schädigung der Uterusschleimhaut infolge der Endometritis anzunehmen. Daß eine manuelle Placentarlösung und Abrasio in ähnlicher Weise zu einer Schädigung der Uteruswand führen, braucht nicht besonders erwähnt zu werden.

Auch konstitutionelle Faktoren — Hypoplasie, Infantilismus — spielen ebenfalls eine große Rolle.

Menstruelle Störungen deuten auf eine funktionelle Schädigung des Endometriums hin.

Nach Siegert ist die Ursache der tiefen Insertion des Eies (unterhalb des inneren Muttermundes) in der mangelhaften dezidualen Umwandlung des Endometriums als Ausdruck einer Erkrankung oder ungenügenden Entwicklung desselben zu suchen. Die Beteiligung der Cervixschleimhaut an einer dezidualen Umwandlung ist erwiesen, sie unterliegt aber graduellen Schwankungen.

Das klinische Bild der Placenta praevia cervicalis.

(Schwangerschaft, Geburt, Nachgeburtszeit, Wochenbett).

Hinsichtlich des Schwangerschaftsverlaufs bei Fällen von Placenta praevia cervicalis hat eine große Zahl verschiedenartigster Faktoren eigene Bedeutung. Infolge der Ernährungsschwierigkeiten für den kindlichen Organismus bei einer tiefen Insertion der Placenta auf minderwertigem Mutterboden nimmt ihre Haftstelle einmal eine große Ausdehnung ein, und zweitens dringen die Zotten weit in die Tiefe des mütterlichen Gewebes vor. Durch Erhöhung der chemisch-fermentativen Wirkung des Chorionepithels bei erhöhtem Nahrungsbedarf entsteht ein malignes destruierendes Wachstum der Zotten unter Aufspaltung der Muskulatur (Krause); eine äußerst feste Adhaerenz der Placenta ist die Folge und die bedrohlichste Gefahr für die Nachgeburtsperiode.

Ein Symptom, das in nahezu allen Anamnesen der Patientinnen mit Placenta praevia cervicalis im Vordergrund steht, sind Blutungen in graviditate. Nur in 8 von 43 Fällen = 18,6% verlief die Schwan-

gerschaft ohne Störungen, in 81,4% aller Fälle waren Blutungen aufgetreten. Sie verteilen sich auf die Schwangerschaftsmonate folgendermaßen:

Mens I—III	8 mal	= 30,7%
Mens IV—VI	4 mal	= 15,6%
Mens VII—IX	8 mal	= 30,7%
Mens X (anteterm)	6 mal	= 23,0%

In den nicht einbezogenen Fällen waren über die Zeit des Auftretens der Blutungen keine genauen Angaben gemacht, sodaß diese in der obigen Statistik nicht berücksichtigt werden konnten.

Danach sind die Schwangerschaftsblutungen in den ersten drei Monaten sehr häufig, sie sind Folge des Umstandes, daß sich in diesen ersten Monaten der Isthmus allmählich zum unteren Uterinsegment entfaltet und in den Brutraum einbezogen wird. Am meisten freilich treten Blutungen in den letzten Graviditätsmonaten auf und zwar besonders häufig kurz ante terminum. Der Grund hierfür ist aus folgenden Darlegungen ersichtlich:

Hat eine Placentarentwicklung ganz oder teilweise im Cervixgebiet stattgefunden, so findet auch hier eine Bildung des intervillösen Raumes und eine Erweiterung der zu- und abführenden Gefäße statt, wie sie sonst in diesem Teil des Uterus nicht zu finden ist. Durch die Dehnung vom 3.—4. Monat ab finden Grenzverschiebungen zwischen Placenta und Placentarhaftstelle im Isthmus- und Cervixgebiet statt. Dadurch werden die intervillösen Räume eröffnet, und die Folgen sind jene starken Blutungen. Besonders groß ist die Blutungsgefahr bei primärer Cervixplacenta, weil hier ein weit größerer Teil der Placenta im Cervixgebiet liegt als bei der sekundären Cervixplacenta.

Die distale Implantation des Eies hat weitgehende anatomische Wandveränderungen zur Folge: mächtige Entwicklung der Bluträume, seröse Durchtränkung und Auflockerung der Muskularis, Eindringen von Zotten in das Gewebe und Zerstörung von Muskulatur und Gefäßen. Die Gefahr der Ablösungsblutungen ist demzufolge besonders groß.

Bei bestehender Placenta praevia cervicalis sind als wichtigstes Frühsymptom die Blutungen in den ersten Schwangerschaftsmonaten zu werten, die zum Eingreifen führen, oder, wie es bisweilen geschieht, sistieren, um in späteren Monaten neu aufzutreten. Die Placentarentwicklung in der Cervix bedingt deren frühzeitige Entfaltung und Ausdehnung. In vielen Fällen vermögen Placentarwachstum und Ausdehnung gleichen Schritt zu halten, sodaß die Dehnung keine Ablösung zur Folge hat und Blutungen ausbleiben. Kommt es durch das Placentarwachstum zu einer Ablösung, so erfolgt sie schon frühzeitig, und es treten Blutungen in den ersten Monaten auf.

Die Schwangerschaft erreicht bei sekundären Cervixplacenten in vielen Fällen ihr normales Ende; es wurden erreicht:

Mens X in 20 Fällen	= 41,7%
Mens IX in 9 Fällen	= 18,7%
Mens VIII u. VII in 5 Fällen	= 10,4%
Mens VI bis IV in 7 Fällen	= 14,6%
Mens III bis I in 7 Fällen	= 14,6%

Am häufigsten treten Blutungen kurz vor der Geburt bei Wehenbeginn auf. Sie entstehen durch Ablösung von Placentarteilen bei der Dehnung des Geburtsschlauches, besonders der cervicalen Gebiete. Die Schwangerschaften, bei denen eine primäre Placenta praevia cervicalis angenommen werden könnte, führten wegen starker Blutungen frühzeitig zum Eingriff. Nur in zwei Fällen (Tarnier I und Vogt 24) wurde das Ende der Gravidität erreicht.

Der Geburtsverlauf

bei Cervixplacenten ähnelt sehr dem der gewöhnlichen Placenta praevia. Das Auftreten der Blutungen schon vor oder im Beginn des eigentlichen Geburtsaktes ist bei beiden Fällen eine gleiche Erscheinung. Nur sind in diesen schwerwiegenden Fällen von distaler Implantation der Placenta die Blutungen oft nicht so leicht und sicher durch Sprengen der Blase, durch Metreuryse, durch die vorzeitige innere Wendung nach Braxton-Hicks und durch die einfache innere Wendung zum Stehen zu bringen. Es blutet trotz der therapeutischen Maßnahmen weiter.

Blutungen während der Geburt sind nicht immer vorhanden. In sieben der angegebenen Fälle = 23% (Keilmann (3), Hartmann (9), Labhardt (10), Pankow (12), Hark (25), von Jaschke 26 und Heidler (46) erfolgte eine spontane Geburt, bei der lebensgefährliche Blutungen erst im Anschluß an die Entbindung auftraten. In den anderen 23 Fällen mußte man wegen des bedrohlichen Zustandes der Patientin operativ die Geburt beenden.

Ponfick (4) beschreibt einen Fall, bei dem heftige Blutungen erst 12 Tage vor Geburtsbeginn auftraten. Bei der inneren Untersuchung war der Muttermund vollkommen mit Placentargewebe ausgefüllt. Wegen der Blutungen führte man die Hystereuryse aus; bald danach waren die kindlichen Herztöne nicht mehr zu hören, und das Allgemeinbefinden der Mutter wurde mit zunehmender Wehentätigkeit schlechter. Zwei Stunden nach der Hystereuryse starb die Patientin unentbunden. Einen zweiten entsprechenden Fall schildern Ahlfeld und Aschoff (7). Wegen einer profusen Blutung kurz vor dem Ende der Schwangerschaft wurde die Patientin der Klinik überwiesen. Muttermund zweimarkstückgroß, von Placentargewebe vollkommen überlagert. Die Frau starb unentbunden.

Besonders bedrohlich und schwierig gestaltet sich die **Nachgeburtszeit** bei Placenta praevia cervicalis primaria und secundaria.

Nur in zwei Fällen (Pankow und Hark 25) löste sich die Placenta spontan; aber kurze Zeit darauf wurde im Fall Hark der Uterus wieder schlaff, eine profuse Blutung setzte ein, die trotz aller therapeutischen Maßnahmen weiter anhielt und den Tod der Patientin zur Folge hatte. — In anderen Fällen wurde die Placenta wegen der bedrohlichen Blutungen mit Hilfe des Credéschen Handgriffes exprimiert, ein Teil jedoch haftete fast immer und mußte manuell gelöst werden. In der Mehrzahl aber aller Fälle war die Placenta so stark adhaerent, daß der Credé auch in tiefer Narkose erfolglos war und man wegen der abundanten Blutungen die manuelle Placentarlösung vornehmen mußte. Dabei fand man oft die Placenta so fest mit dem Mutterboden verwachsen, daß nur eine stückweise Entfernung des placentaren Gewebes möglich war.

Auch nach Elimination der Placenta blutete es in vielen Fällen trotz Entleerung und guter Kontraktion des Uteruskörpers weiter, da infolge der mangelhaften Retraktionsfähigkeit und der Unmöglichkeit der Kontraktion der Cervixwand ein Verschluß der Gefäße nicht möglich war.

Die Ursache für die starke Adhaerenz der Placenta im Collumgebiet liegt einmal darin, daß infolge der geringen Flächenausdehnung im Cervixgebiet als Ausgleich ein abnormes Tiefenwachstum einsetzt mit dem Zweck, durch gesteigertes Dickenwachstum, das, was an Flächenausdehnung fehlt, zu ersetzen. Es müssen neue Gefäßbahnen eröffnet werden, um das Nahrungsbedürfnis des kindlichen Organismus zu decken. So findet eine feste Verankerung der Zotten in den oberflächlicheren und tieferen Schichten der Cervixmuskulatur und eine Eröffnung größerer Gefäßbahnen statt, die infolge der absoluten Kontraktionsschwäche der Cervix nach Ablösung der Placenta nicht zum Verschluß gebracht werden können.

Die großen Gefahren für die Mutter in der Nachgeburtszeit liegen einmal in den profusen Blutungen und zweitens in der Luftembolie durch das Klaffen größerer Gefäßlumina.

Als Folgen der weitgehenden Wandschädigungen der Cervix können außerdem Risse bei der Geburtsdehnung entstehen, die durch ihre starken Blutungen das Leben der Patientin ernstlich gefährden.

Zweitens liegt die Ursache für die feste Adhaerenz der Placenta in dem Fehlen der Decidua basalis begründet. Nach Schweitzer ist die Vorbedingung für eine normale Ablösung die Ausbildung einer Decidua. Fehlt sie, so „inserieren die Placentarzotten direkt an der Uterusmuskulatur, was eine oberflächliche Degeneration und eine Verdünnung der Wand zur Folge hat."

In leichten Fällen fehlt die Spongiosa der Decidua basalis, in der normalerweise die Trennung von Placenta und Uteruswand erfolgt.

Die Nachgeburtsperiode ist bei einer bestehenden Placenta praevia cervicalis primaria und secundaria der ernsteste und bedrohlichste Zeitabschnitt wegen der großen Verblutungsgefahr. Es fehlt die Retraktion der Cervixwand, die die Blutung zum Sistieren bringt.

Wochenbettsverlauf.

Schwere Komplikationen können auftreten durch Infektion infolge des manuellen oder auch des instrumentellen Eingriffs und der Tamponaden zur Stillung der abundanten Blutungen. Auch bei sorgfältigst gewahrter Asepsis ist es nicht zu vermeiden, daß durch das Einführen der Hand, des Instrumentes oder des Tampons Eigenkeime der Vagina in den Uterus an die eröffneten Gefäßlumina gebracht werden und zu einer schweren Allgemeininfektion der Mutter führen. In den Fällen: Weiß (2), Tiegel (20) und Schmidt (28) trat eine schwere Allgemeininfektion ein, die den Tod der Mutter zur Folge hatte. Ein fieberhafter Wochenbettsverlauf durch Endometritis mit günstiger Prognose wird in vier Fällen: (10, 14, 30 und 31) beschrieben. In dem von Hofstätter veröffentlichten Fall trat am siebenten Tag post partum plötzlich eine heftige, lebensbedrohliche Nachblutung auf. Der Uterus war gut kontrahiert, die Cervix dagegen weich und schlaff. Nach Tamponade und Beckenhochlagerung stand die Blutung. Am nächsten Tag stieg das Fieber auf 40,4 ^{0}, allmählich aber fiel dann die Temperatur zur Norm ab.

Diagnose, Therapie und Prognose der Placenta praevia cervicalis.

Im Hinblick auf die bisher so sehr schlechte Prognose für Mutter und Kind muß das größte Bestreben sein, die Diagnose auf das Vorlieger einer Placenta praevia cervicalis primaria oder secundaria möglichst frühzeitig zu stellen. Da die Symptomatologie der Cervixplacenta nicht sehr charakteristisch ist, wird die Differentialdiagnose zwischen einer gewöhnlichen Placenta praevia und einer Placenta praevia cervicalis sehr erschwert. Aber doch gibt es Anhaltspunkte und Symptome, die auf einen cervicalen Sitz der Placenta hindeuten und bei genauester Untersuchung und Beobachtung doch in vielen Fällen eine sichere Diagnosestellung ermöglichen.

Das auffallendste Frühsyptom sind bekanntlich die Blutungen. Bei genauester Erhebung der Anamnese hinsichtlich des Alters der Patientin, der Zahl der vorausgegangenen Geburten und Aborte, schneller Geburtenfolge, früher vorgekommenen fehlerhaften Placentarsitzes und Adhaerenz muß man an die Möglichkeit einer distalen Implantation denken. In vielen Fällen wird der Tastbefund eine sichere Deutung ermöglichen. Der untersuchende Finger fühlt die Portio oder eine Muttermundslippe tumorartig verdickt oder wulstig aufgetrieben. Eine Cervixwand kann in einen Tumor umge-

wandelt sein, bisweilen fühlt man im Collumgebiet einen wallartigen Vorsprung, der Placentargewebe trägt, das sich bröcklich wie Carcinomgewebe anfühlt. Da auch der Muttermund in den meisten Fällen von Placentargewebe vollkommen überdeckt ist, wird die Diagnose „Placenta praevia" für den Untersuchenden sehr nahe liegen.

Schneider beschreibt seinen Tastbefund folgendermaßen:

Linker Muttermundsrand dünnsaumig, leicht gezackt; der tastende Finger gelangt in eine, die linke Portiowand konsumierende Höhle, die nach aufwärts bis etwas oberhalb des Scheidengewölbes reicht. Cervixwand papierdünn; der rechte Portioanteil von normaler Dicke, ca. 1 cm breit. Nach Auseinanderziehen der beiden Portiolippen sieht man etwa 3 cm oberhalb des äußeren Muttermundes in Fortsetzung der relativ glatten Cervixwand den oberen Anteil des geschlossenen Cervixkanals, der sich gegen die linke Höhle durch einen spornartigen Vorsprung abgrenzt.

In dem in der Göttinger Frauenklinik beobachteten und hier beschriebenen Fall hatte man in ähnlicher Weise bei der Austastung an der Cervixhinterwand, etwa 5 cm oberhalb des äußeren Muttermundes eine tiefe Tasche gefühlt.

Carcinomähnliche Brüchigkeit der betreffenden Muttermundslippe wird von Franz (6) beschrieben. In diesem Fall wurde die Totalexstirpation wegen Carcinomverdacht bei einer Patientin ausgeführt, deren Anamnese keine Anhaltspunkte für das Bestehen einer Gravidität bot. Nach einer sechswöchentlichen Blutung — die Menses waren angeblich nicht ausgeblieben — war die Patientin in die Klinik aufgenommen worden. Man fühlte einen etwas vergrößerten Uterus und in dessen geblähter Cervix leicht bröckelnde blutende Massen. Darüber kam man in die leere Uterushöhle, deren Wand glatt war. Da man mit gewisser Berechtigung an ein Carcinoma-cervicis gedacht hatte, erfolgte die Totalexstirpation.

Der pathologisch anatomische Befund war, wie man liest, folgender: Es zeigte sich, scheinbar vollständig in der Cervix, nach oben am inneren Muttermund aufhörend, eine taubeneigroße, bröckelnde Bildung, die mit der Wand sehr fest verbunden war. Von diesem Knoten entfernt saßen noch drei weitere, etwa haselnußgroße Knötchen isoliert an der Cervixwand. Bei der mikroskopischen Untersuchung wurden in den erwähnten Bildungen Chorionzotten und Decidua nachgewiesen. Ein Drittel des Eies hatte sich unterhalb des inneren Muttermundes in der Cervix entwickelt.

Als ein weiteres Symtom der Placenta praevia cervicalis kann unter Umständen die Lage der Portio dienen. In den Fällen Ponfick (5) und Labhardt (10) nämlich war infolge der starken Ausdehnung der hinteren Cervixwand die Portio vorn an die Symphyse gerückt.

Auffallend beim Vorliegen einer Cervixplacenta ist der Hochstand und die Beweglichkeit des kindlichen Kopfes über dem Beckeneingang (31, 33, 37, 46), selbst bei Primiparen (33, 37), infolge der tief im Becken liegenden Placenta, durch die das Tiefertreten des kindlichen Kopfes verhindert wird.

Bei distaler Placentarinsertion setzt häufig im Anschluß an eine Untersuchung eine erneute, heftige Blutung ein durch Läsion des die Placenta bedeckenden Muskelschleimhautlappens und Eröffnung intervillöser Räume in dem tief in der Cervix liegenden Placentargewebe.

Sehr charakteristisch sind bei Vorliegen einer Placenta praevia cervicalis Geburtsverlauf und Nachgeburtsperiode: auf Dilatation des Muttermundes erfolgte, wenn man Fall 37 und 38 berücksichtigt, eine profuse Blutung, die trotz Blasensprung, Metreurynter und Wendung nach Braxton-Hicks nicht zum Stillstand zu bringen war.

Infolge der festen Adhaerenz der Placenta praevia cervicalis findet keine spontane Lösung der Placenta statt. Bei der manuellen Entfernung liegt die Placentarhaftstelle in der Cervix, in der man dann ein rauhes, ca— ähnliches Gewebe tastet.

Auch nach Entfernung der Placenta pflegt die Blutung trotz Entleerung und Kontraktion des Uterus anzuhalten, da die Gefäße infolge der schlechteren Retraktionsfähigkeit der Cervix nicht genügend zum Verschluß gebracht werden.

Die **Indikationsstellung** zur **Art des Eingriffs** muß sich danach richten, ob die Diagnose „Placenta praevia cervicalis" bereits sicher gestellt ist. In Fällen, bei denen nur geringe Blutungen auftreten — es wird sich bei diesen zumeist um secundäre Cervixplacenten handeln, wo nur ein kleiner Teil in der Cervix entwickelt ist — kann man nach dem Vorschlag von Mathes die Geburt an sich auf natürlichem Wege verlaufen lassen. Nach Sicherung des guten Kontraktionszustandes des Uterus durch Darreichung von Hypophysenpräparaten und nach erreichter Uebersicht über die Portio wird man die Placenta mit der Kocherschen Sonde unter Leitung des Auges vorsichtig von ihrer Unterlage ablösen und jedes blutende Gefäßlumen sofort proximal umstechen können.

Diese Behandlungsmethode ist aber unmöglich, sobald ein tieferes Einwuchern von Placentargewebe in die Muskulatur stattgefunden hat. In solchen Fällen führen auch Blasensprengung, Metreuryse und Wendung nicht zur Blutstillung.

Einen befriedigenden Erfolg bringt allein bei vorgeschriebener Schwangerschaft die abdominelle Schnittentbindung. Sie allein bietet in solchen Fällen die größten Aussichten für die Geburt eines lebenden Kindes. Bei einem tief am Uterus gelegten Operationsschnitt hat man einen guten Ueberblick über die Placentarverhältnisse;

die Umstechung der großen klaffenden Gefäßlumina ist verhältnismäßig leicht auszuführen. Bei unstillbaren Blutungen und Ablösungsschwierigkeiten muß die Totalexstirpation des Uterus angeschlossen werden; ebenso verlangt ein Infektionsverdacht die Exstirpation des Uterus.

In den vorliegenden Fällen wurde die abdominelle Schnittentbindung neun Mal (Fall 1. 11. 21. 22. 23. 31. 34. 35 und 49) ausgeführt, mit dem Erfolg, daß sieben Mütter gerettet werden konnten und fünf lebensfähige Kinder geboren wurden.

Die Wendung auf den Fuß wurde in zwölf Fällen ausgeführt (2, 5, 8, 24, 27, 28, 29, 33, 37, 39, 40 und 50). Neun Patientinnen sind unter den Erscheinungen der Anaemie zugrunde gegangen, zwei infolge einer Infektion (2 und 28).

Bei nicht lebensfähigen Kindern wurde die Wendung nach Braxton-Hicks ausgeführt (14, 16, 32, 38 und 41), in drei Fällen konnten die Patientinnen gerettet werden. Im Fall 14 mußte man wegen einer Endometritis die Totalexstirpation des Uterus vornehmen. Der Erfolg war ein günstiger.

Bei den Schwangerschaften im Verlauf der ersten sechs Monate kommt wegen der Unmöglichkeit der Blutstillung als Methode der Wahl nur die Totalexstirpation in Frage. Mit Erfolg wurde sie ausgeführt in den Fällen 6, 15 und 48.

Bei einer jungen Gravidität mit Placenta praevia cervicalis kann eine Abrasio als Behandlungsmaßnahme nicht in Betracht kommen, da durch diesen Eingriff die Bluträume eröffnet werden und die Blutung nicht gestillt werden kann. Demzufolge ist auch die Prognose in diesen Fällen eine äußerst ungünstige. Die Abrasio wurde ausgeführt in den Fällen 20, 43, 45 und 51, alle vier Patientinnen starben an Verblutung.

Wolters beschreibt in Fall 44 die Spontanausstoßung eines Fetus im dritten bis vierten Monat. An der Cervixwand fand man die adhaerente Placenta, die mit der Curette nur stückweise entfernt werden konnte. Wegen der abundanten Blutung wurden Uterus, Cervix und Vagina fest tamponiert, die Patientin starb trotzdem an den Folgen der Anaemie.

Bei der Tamponade besteht außer der großen Gefahr der Allgemeininfektion die der Unmöglichkeit der Blutstillung. Wird die Tamponade bei nur z. T. gelöster Placenta ausgeführt, so hat sie eine weitere Ablösung placentaren Gewebes und somit die Eröffnung neuer intervillöser Räume zur Folge. Es blutet trotz der Tamponade weiter. Wird sie erst im Anschluß an die Elimination der Placenta ausgeführt, um die profuse Blutung zum Sistieren zu bringen, so wird bei einer cervicalen Implantation der Placenta die Tamponade

nicht den Erfolg der Blutstillung bringen, da durch den eingeführten Tampon die Cervix nur immer mehr gedehnt und der Verschluß der großen klaffenden Gefäßlumina nicht möglich wird.

Als therapeutische Maßnahme zur Stillung der abundanten Blutungen kommt die Tamponade nicht in Betracht.

Die **Prognose** der Placenta praevia cervicalis, besonders der primären Cerviximplantation, ist wegen der gefahrbringenden Komplikationen äußerst ungünstig. Von den 13 beschriebenen Fällen (1, 12, 15, 17, 24, 25, 37, 41, 43, 45, 47, 48 und 51) sind acht tödlich verlaufen; fünf Patientinnen (12, 15, 17, 47 und 48) konnten geheilt entlassen werden. Das Krankheitsbild der Placenta praevia cervicalis primaria hat, wenn man auch die nicht ganz sicher gestellten veröffentlichten Fälle berücksichtigt, eine Gesamtmortalität für die Mutter von 61,5%.

Von den 51 veröffentlichten Fällen waren 14 Schwangerschaften, die innerhalb der ersten sechs Monate zur Unterbrechung kamen mit einer Mortalität von 50%. Von 37 Fällen vom siebenten Graviditätsmonat an bis zum Ende der Schwangerschaft starben zwei Patientinnen (2 und 28) an Allgemeininfektion = 5,4% und 14 Patientinnen an Anaemie intra und post partum = 37,8%. Zwei von ihnen: Ponfick (4) und Ahlfeld-Aschoff (7) starben unentbunden unter den Erscheinungen schwerster Anaemie.

Die Gesamtmortalität von primärer und secundärer Placenta praevia cervicalis beträgt mithin 45,1%.

Aus Vorstehendem erhellt, daß bei einem Fall von Placenta praevia cervicalis eine der wichtigsten Aufgaben sein muß, die Frühdiagnose zu stellen. Unter dieser Bedingung allein kann bei richtiger Indikationsstellung über die Art der therapeutischen Maßnahmen das Leben der Patientin gerettet werden.

Aus den dargelegten Erörterungen über die Placenta praevia cervicalis hinsichtlich der Aetiologie, des klinischen Verlaufs, der Behandlung und der Prognose geht hervor, daß das Vorliegen einer Placenta praevia cervicalis als eine der schwierigsten und gefahrbringendsten Komplikationen in der Geburtshilfe angesehen werden muß. An die durch die Literatur bisher bekannt gewordenen 50 Fälle reiht sich ein neuer, der in der Göttinger Universitäts-Frauenklinik beobachtet wurde. Er konnte, wie es bisher nur bei einem kleinen Teil der genannten Fälle geschehen war, klinisch und pathologisch-anatomisch nach jeder Richtung hin untersucht werden und dient mit allen in der vorliegenden Abhandlung ausgeführten Einzelheiten als ein weiterer und besonderer Beweis für die Wichtigkeit der Frage über die Placenta praevia cervicalis auf dem Gebiet der Geburtshilfe.

Zusammenstellung der bisher veröffentlichten Fälle von Placenta praevia cervicalis

1.	Tarnier	1887	28.	M. B. Schmidt	1917
2.	von Weiß	1896	29.	Schweitzer	1918
3.	Keilmann	1897	30.	Herz	1918
4.	Ponfick	1899	31.	Schweitzer	1919
5.	Ponfick	1899	32.	Bumm	1918
6.	Franz	1899	33.	Mathes	1920
7.	Ahlfeld-Aschoff	1904	34.	Mathes	1920
8.	Kermauner	1906	35.	Krause	1921
9.	Hartmann	1906	36.	Freund	1922
10.	Labhardt	1908	37.	Zangemeister	1922
11.	Sellheim	1908	38.	Zangemeister	1922
12.	Pankow	1910	39.	H. Schmidt	1923
13.	Pankow	1910	40.	Klonk	1923
14.	Pankow	1910	41.	Klonk	1923
15.	von Jaschke	1910	42.	Voges	1924
16.	Hofstätter	1911	43.	Wolters	1924
17.	Devraigne	1911	44.	Wolters	1924
18.	Rubin	1911	45.	Magid	1924
19.	Nürnberger	1914	46.	Heidler	1925
20.	Tiegel	1915	47.	Schneider	1926
21.	von Jaschke	1916	48.	Gänßbauer	1927
22.	von Jaschke	1916	49.	Siegert	1929
23.	von Jaschke	1916	50.	Durlacher	1930
24.	Vogt	1917	51.	Fall aus der Univ.-Frauenklinik Göttingen	1931
25.	Hark	1917			
26.	von Jaschke	1917			
27.	M. B. Schmidt	1917			

Literatur:

Aschoff: Zur Cervixfrage. Mon. f. Gebh. u. Gyn. XXII. S. 611.

Ahlfeld und Aschoff: Neue Beiträge zur Genese der Placenta praevia. Ztschr. f. Gebh. u. Gyn. Bd. 51 S. 544.

Bayer: Hegars Beiträge Bd. 14 S. 14, Bd. 15 S. 165.

Bumm: Placenta bipartita praevia. Ztbl. f. Gyn. 1919, S. 794.

Bumm: Grundriß zum Studium der Geburtshilfe.

Devraigne: L' Obstétrique. November 1911 (Referat siehe Nürnberger).

Durlacher: Zur Frage der Placenta praevia cervicalis mit epikritischen Betrachtungen über Diagnose und Therapie. Münchner Med. Wochenschrift 1930 Nr. 11 S. 436.

Franz: Verhandlungen der Deutschen Gesellschaft für Gyn. 1899 Bd. VIII S. 214.

Freund: Zentralblatt f. Gyn. 1922, S. 274.

Gänßbauer:Z Ein Fall von Cervicalschwangerschaft. Zentralblatt f. Gyn. Jg. 51, Nr. 22 S. 1393.

Hark: Ueber den klinischen Verlauf bei Placenta praevia cervicalis. Diss. Marburg 1917.

Hartmann: Ein Fall von Sitz der adhärenten Placenta in der Cervix mit mechanisch phys. Betrachtung über die Bildung des unteren Uterinsegments. Zentralbl. f. Gebh. und Gyn. 1906 S. 606.

Heidler: Placenta cervicalis dissecans. Wiener Klin. Wochenschr. Jhrg. 38, Nr. 52 S. 1382.

Herz: Zur klinischen Diagnose der Cervixplacenta. Ztbl. f. Gebh. u. Gyn. 1918 Bd. 2. S. 529.

Hofmeier: Störungen der Schwangerschaft durch fehlerhaften Sitz der Placenta. Winkels Handbuch der Geburtshilfe Bd. II, S. 1199.

Hofstätter: Placenta praevia cervicalis. Wiener Klinische Wochenschrift 1911, S. 1360.

von Jaschke: Eine junge Placenta Isthmica et Cervicalis. Ztschr. f. Gebh. Bd. 67, S. 656.

von Jaschke: Die neue Lehre von der Placenta praevia nebst Mitteilung eines Falles von Placenta isthmica totalis. Ztschr. f. Gebh. Bd. 78 S. 148.

von Jaschke: Zur klinischen Diagnose der Cervixplacenta. Ztbl. f. Gyn. 1917. S. 1066.

Keilmann: Eine Cervixplacenta. Ztbl. f. Gyn. 1897. S. 857.

Kermauner: Placenta praevia cervicalis. Hegars Beiträge 1906 Bd. 10, S. 244.

Klonk: Zwei Fälle von Placenta cervicalis. Diss. Marburg 1923.

Krause: Beitrag zur Frage der Placenta praevia cervicalis. Ztschr. f. Gebh. u. Gyn. 1921 Bd. 83. S. 343.

Labhardt: Ueber Placenta cervicalis. Gyn. Rundschau 1908 Bd. II. S. 702.

Magid: Ueber den Verblutungstod bei frühen Aborten und Placenta praevia cervicalis. Ztbl. f. Gyn. 1929 Nr. 14 S. 871.

Mathes: Blutstillung bei Placenta praevia cervicalis. Ztbl. f. Gyn. 1920 Bd. II S. 1210.

Mueller: De Implantatione Ovuli Isthmico-Cervicale. Diss. Kiel 1924.

Nürnberger: Zur Kenntnis der Placenta praevia, speziell der Placenta praevia accreta. Praktische Ergebnisse der Geb. und Gyn. 1914. Bd. VI. S. 31.

Pankow: Placenta praevia. Handbuch der Frauenheilkunde und Geburtshilfe. Halban-Seitz Bd. VIII. 1. Teil 1927 S. 1.

Pankow: Der Isthmus uteri und die Placenta isthmica nebst einem Fall von Placenta praevia istmica et cervicalis. Hegars Beiträge Bd. 15. S. 23.

Pankow: Ein weiterer Fall von Placenta praevia isthmica totalis (et cervicalis?). Hegars Beiträge Bd. 15 S. 317.

Pankow: Isthmusplacenta und Kaiserschnitt. Hegars Beiträge Bd. 16 S. 71.

E. Ponfick: Ueber Placenta praevia cervicalis. Verhandlungen der Ges. f. Gyn. 1899 Bd. VIII S. 204 u. 206.

W. Ponfick: Zur Anatomie der Placenta praevia. Archiv f. Gyn. Bd. 60. S. 147.

Rubin: Surg. Gyn. and Obst. 1911 (Dez) Referat in Mon. f. Gebh. und Gyn. Bd. 37. S. 361.

H. Schmidt: Zur Frage der Placenta praevia cervicalis. Diss. Erlangen 1923.

M. B. Schmidt: Ueber Placenta praevia accreta und destruierende Blasenmole und Rückbildungsvorgänge an Letzterer. Beiträge zur path. Anatomie und zur allgemeinen Pathologie E. Ziegler, Bd. 63. S. 285.

Schneider: Gravidität in der Portio vaginalis cervicis uteri. Arch. f. Gyn. Bd. 129, H. II. S. 382.

Schweitzer: Das pathologische Tiefenwachstum der Placenta und cervikale Einpflanzung derselben. Arch. f. Gyn. Bd. 109. S. 618.

Schweitzer: Ueber Cervixplacenta. Ztbl. f. Gyn. 1919 Bd. I. S. 42.

Sellheim: Uebersicht über die in der Tübinger Frauenklinik vom 1. Oktober 1907 bis 1. September 1908 zur Behandlung gekommenen Fälle von Placenta praevia. Ztbl. f. Gyn. 1908. S. 1307, Fall 15.

Sellheim: Erklärungen in der Diskussion über Placenta praevia cervicalis (Labhardt). Hegars Beiträge Bd. 13. S. 321.

Siegert: Zur Frage der Cervixplacenta. Ztschr. f. Gebh. Bd. 93, S. 744.

Stieve: Der Halsteil der menschlichen Gebärmutter.

Tarnier et Budin: Traitée de l'art des accouchements 1898. Bd. II. (Referat s. Nürnberger).

Tiegel: Ueber einen Fall von Placenta cervicalis. Ztschr. f. Gebh. u. Gyn. Bd. 77 S. 399. Diss. Greifswald 1915.

Voges: Ein Beitrag zum Krankheitsbild der Cervixplacenta. Diss. Göttingen 1924.

Vogt: Placenta praevia cervicalis accreta. Deutsch. Med. Wochenschrift 1917. S. 1041.

von Weiß: Zur Kasuistik der Placenta praevia centralis. Zentralblatt f. Gyn. 1897 Bd. 21. S. 641.

Wolters: Zur Frage der Cervicalgravidität. Ztbl. f. Gyn. u. Gebh. Jhrg. 48, Nr. 12, S. 672.

Zangemeister u. Schilling: Ueber Placenta cerviaclis. Mon. f. Gebh. u. Gyn. Bd. 60, S. 15.

Zweifel: Winkels Handbuch der Geburtshilfe 1906. Bd. II, S. 583.

Lebenslauf

Geboren wurde ich am 13. Oktober 1907 in Hildesheim als Tochter des Pastors E. Isermeyer und seiner Frau Hanna, geb. Ebbecke. Nach einjährigem Privatunterricht besuchte ich die staatl. Goetheschule in Hildesheim, an der ich am 1. März 1926 die Reifeprüfung bestand. Ich studierte Medizin in Göttingen und machte dort am 3. März 1928 das Physikum. Im Sommer und Wintersemester 1928/29 studierte ich in Freiburg, im Sommersemester 1929 in Königsberg. Seit dem Wintersemester 1929/30 studiere ich in Göttingen, um hier mein medizinisches Staatsexamen zu machen.

Christa Isermeyer.

Druck:
Buchdruckerei Paul Beholtz
Frankfurt-Oder